

稀少難治性皮膚疾患に関する調査研究班による2011年最新版

先天性魚鱗癬様紅皮症と その類縁疾患

【医療者向けパンフレット】

【稀少難治性皮膚疾患に関する調査研究班ホームページ】

<http://kinan.info/>

目 次

総論	1
各論	2
水疱型先天性魚鱗癬様紅皮症	2
非水疱型先天性魚鱗癬様紅皮症	5
葉状魚鱗癬	5
道化師様魚鱗癬	5
魚鱗癬症候群	6

1. 総論

先天性魚鱗癬様紅皮症は全身皮膚にさまざまな厚さの鱗屑、魚鱗癬を生じ、さまざまな程度に紅皮症を伴う遺伝性角化異常症である。

全身に紅斑と鱗屑がみられ、皮膚以外の症状を欠くものは、a) 水疱を伴う群：ケラチン遺伝子の異常によるもので、主に優性遺伝形式をとる水疱型先天性魚鱗癬様紅皮症（BCIE、表皮融解性魚鱗癬）、その亜型のSiemens型水疱性魚鱗癬（表在性表皮融解性魚鱗癬）と、b) 紅皮症が著明で水疱を伴わない群：劣性遺伝形式をとる一連の疾患に大別される。後者の原因遺伝子は複数あり、臨床的には非水疱型先天性魚鱗癬様紅皮症（NBCIE、先天性魚鱗癬様紅皮症）や、葉状魚鱗癬（LI）の像をとることが多いが、最重症では道化師様魚鱗癬（HI）となる。c) 他臓器症状もともなう場合は魚鱗癬症候群（IS）と呼ばれる。

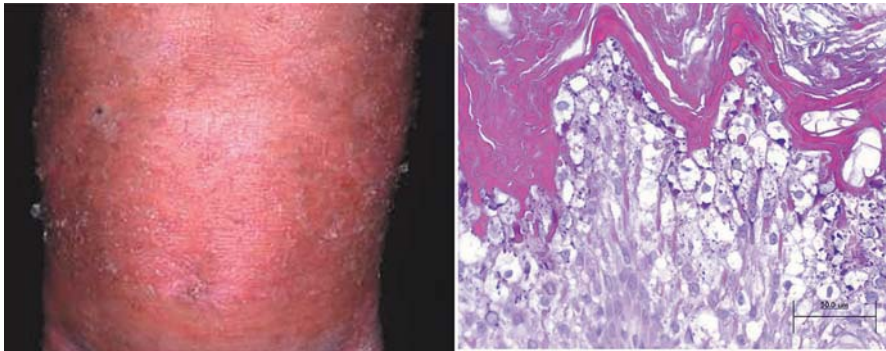
本項でとりあげる疾患のうち、小児慢性特定疾患研究事業に係る医療の給付の対象となっているのは、（未成年の）感染症を起こして抗生物質等を使用しているBCIE、NBCIE、HIとSjogren-Larsson症候群である。

2. 各論

A. BCIE

臨床像

- ・ほとんどは出生時に全身の潮紅を生じる。極めて稀に生後3歳までに四肢の対称性掌蹠外限局性潮紅を生じる。
- ・機械的刺激を受ける部位に弛緩性水疱と浅いびらんが形成される。
- ・全身性に角質増殖・鱗屑が見られる。また極めて稀に四肢の対称性掌蹠外限局性角質増殖・鱗屑を生じる。



図：BCIEの臨床像(左)と顆粒変性(上)

組織学的所見

光顕にて顆粒変性が見られる。

診断

組織学的所見を満たし臨床的項目に該当する症例をBCIEと診断する。新生児期の水疱形成が顕著で角質肥厚が目立たない場合は、表皮水疱症やブドウ球菌性熱傷様皮膚症候群との鑑別に注意する。

遺伝子診断

ケラチン1、10または2の遺伝子変異が検出される。遺伝形式は通常は優性遺伝性である。まれに劣性遺伝性の家系も報告がある。

亜型

Siemens型水疱性魚鱗癬は上記の症状が軽度な亜型であり、ケラチン2遺伝子の変異により生じる。軽微な外傷で水疱が主に手足、四肢に生じ、表皮の浅層が剥離する。紅皮症はなく、角質増殖も四肢の一部などに限局するが、重症例ではケラチン1や10の変異による症例と似る。

治療法

1) 尿素剤、サリチル酸ワセリン、保湿剤などの外用

ただし尿素剤やサリチル酸ワセリンでは刺激性があるとの報告が有り、また経皮吸収増加による中毒症状の発生に留意する。

2) 活性型VitaminD₃外用

欧米ではcalcipotriolが有効であったとの報告がある。本邦ではtacalcitol（商品名ボンアルファ）と、maxacalcitol（商品名オキサロール）が「魚鱗癬」に保険適応がある。広範囲に外用する場合は高カルシウム血症に注意する。

3) レチノイド内服・外用

内服としては、欧米ではacitretin, tretinoin, isotretinoinなども用いられているが、本邦ではetretinate（商品名チガソン）だけが保険採用されている。角質増殖・鱗屑・掌蹠角化に有効であるが、かえって

水疱・びらん形成が顕著になることがあり、減量あるいは中断せざるを得ないこともある。0.5mg/kg/day程度から開始し、できれば増量する。特に小児では骨成長障害、一般的には骨棘形成、口唇粘膜障害、催奇形性（妊娠可能な女性に注意。男女とも内服終了後一定期間の避妊が求められる）に対処する。外用としては欧米ではtazaroteneが有効との報告があるが、本邦では保険適応は無い。

4) 栄養障害

掌蹠角化と手指・足趾の変形が高度で日常生活や歩行の障害、姿勢異常を生じている症例では、しばしば低身長・低体重を伴っている。適宜経腸栄養剤などの栄養補給を行う。

5) その他

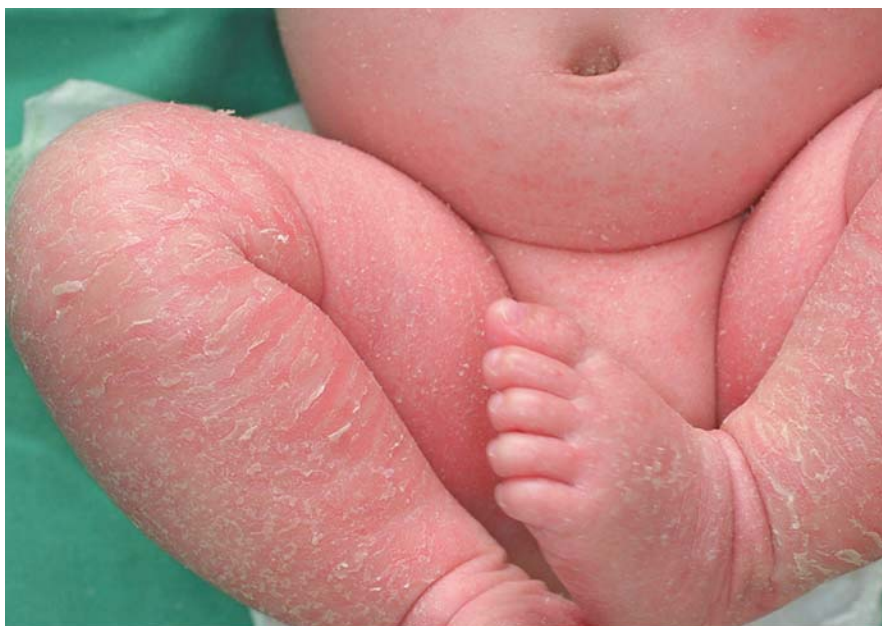水疱形成部に二次感染を併発することがある。適宜細菌培養などを行いつつ、抗生剤軟膏などを外用する。また時にアトピー性皮膚炎様皮疹を併発することがあるので、抗ヒスタミン・アレルギー薬内服やステロイド薬外用を用いる。

B. NBCIE・LI・HI

臨床像

NBCIE・LIはしばしばコロジオン児として出生し、その後全身が鱗屑で被われ、眼瞼や口唇の外反、掌蹠の過角化を伴う。紅斑の程度はさまざま。臨床症状からの診断は、大きくて褐色、板状の鱗屑を示し、紅皮症のみられないものをLI、細かい白色鱗屑、紅皮症を示す症例をNBCIEとする。

HIは極めてまれな予後不良の疾患で、出生時、全身皮膚が深い亀裂を伴う、厚いプレート状の角質に覆われている。眼瞼、口唇粘膜の外反、耳介変形が顕著。厚い角質が取れた後はNBCIEを呈する。



図：NBCIEの臨床像

組織学的所見

顆粒変性はみられない。過角化以外には疾患特異的な所見は知られていない。

診断

特有の臨床症状、常染色体劣性遺伝性形式と矛盾しない家族歴、他臓器症状を伴うISを否定することにより診断する。

遺伝子診断

LIの臨床像をとる例ではTGM1遺伝子の異常によることが多いが、NBCIEを呈する例もある。その他ALOXE3、ALOX12B、CYP4F22、NIPAL4、NIPAL4、ABCA12遺伝子の変異によることもある。HIはABCA12遺伝子の欠損変異による。いずれも常染色体劣性遺伝性。

治療法

BCIEの項に準じる。

C. IS

臨床像

全身の魚鱗癬に加えて表1のような様々な他臓器症状を伴う。

治療法

BCIEの項に準じた皮膚科的な治療に加え、合併する臓器症状に応じて小児科、眼科、整形外科、精神科などの専門領域での対応が必要となる。

表：重症先天性魚鱗癬を伴う魚鱗癬症候群一覧（平成21年7月）
（厚生労働科学研究費補助金、難治性疾患克服研究事業、稀少難治性皮膚疾患に関する研究班版）

- 1) Netherton 症候群
 - a) 曲折線状魚鱗癬または魚鱗癬様紅皮症様の皮疹
 - b) 結節性裂毛
 - c) アトピー素因
- 2) Sjogren-Larsson 症候群
 - a) 先天性魚鱗癬
 - b) 四肢痙性麻痺
 - c) 知的障害
- 3) Rud 症候群
 - a) 先天性魚鱗癬
 - b) てんかん
 - c) 精神遅滞
 - d) 性腺機能低下
 - e) その他
- 4) Refsum 症候群
 - a) 魚鱗癬
 - b) 色素性網膜炎
 - c) 末梢神経炎
 - d) 小脳失調
 - e) その他
- 5) KID 症候群
 - a) 乳頭腫状角化（顔面、頭部、掌蹠、肘膝）
 - b) 聴覚障害
 - c) 角膜炎
- 6) Dorfman-Chanarin 症候群
 - a) 魚鱗癬
 - b) 肝、筋肉、眼、耳、中枢神経などへの neutral lipid 沈着
 - 7) その他

日本皮膚科学会診療ガイドライン：水疱型先天性魚鱗癬様紅皮症

日本皮膚科学会と厚生労働省難治性疾患克服研究事業「稀少難治性皮膚疾患に関する調査研究」の共同事業として公開されている（日皮会誌：118(3), 343-346）。

【参考となるインターネットのサイト】

- ・日本皮膚科学会ホームページ <http://www.dermatol.or.jp/>
- ・難病情報センターホームページ <http://www.nanbyou.or.jp/>
- ・稀少難治性皮膚疾患に関する調査研究班ホームページ
<http://kinan.info/>
- ・ひまわりー魚鱗癬の会ホームページ <http://www.gyorinsen.com/>

2010年度 稀少難治性皮膚疾患に関する調査研究班

班 長 岩月 啓氏（岡山大学大学院医歯薬学総合研究科皮膚科学分野 教授）

「医療情報提供と啓発」の分科会

代表者 橋本 隆（久留米大学医学部皮膚科学教室 教授）

「先天性魚鱗癬様紅皮症とその類縁疾患」作成委員会

委員長 橋本 隆（久留米大学医学部皮膚科学教室 教授）

委 員 池田 志孝（順天堂大学医学部皮膚科学教室 教授）

山西 清文（兵庫医科大学医学部皮膚科学教室 教授）

秋山 真志（名古屋大学医学部・大学院医学研究科皮膚病態学／皮膚結合組織病態学 教授）

山本 明美（旭川医科大学医学部皮膚科学講座 准教授）

青山 裕美（岡山大学大学院医歯薬学総合研究科皮膚科学分野 講師）

濱田 尚宏（久留米大学医学部皮膚科学教室 講師）